

M.serratus anterior (vorderer Sägemuskel)

M.subscapularis (Unterschulterblattmuskel)

M.serratus anterior

U: 1.-9.Rippe

- a) Pars superior (1.-2. Rippe)
- b) Pars medialis (3.-4. Rippe)
- c) Pars inferior (5.-9. Rippe)

A: Scapula

- a) Angulus superior
- b) Margo medialis
- c) Angulus inferior

Funktionen:

Ventral- und Kaudalbewegung des Schultergürtels, Drehung der Scapula, Inspiration

Vorderer Sägemuskel

U: 1.-9.Rippe

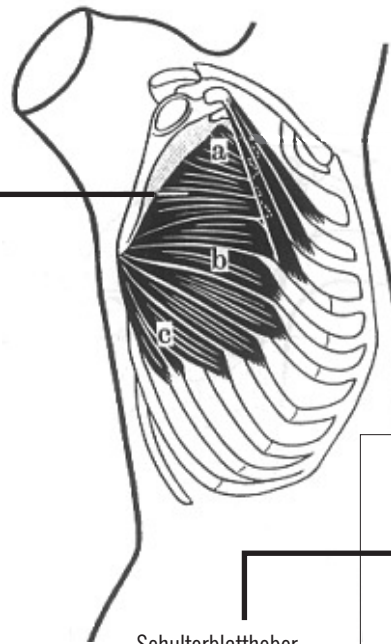
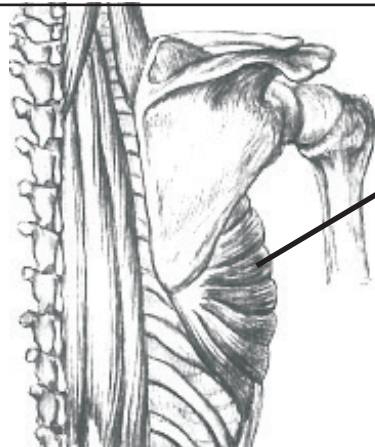
- a) Oberer Anteil (1.-2. Rippe)
- b) Mittlerer Anteil (3.-4. Rippe)
- c) Unterer Anteil (5.-9. Rippe)

A: Schulterblatt (Rippenseite)

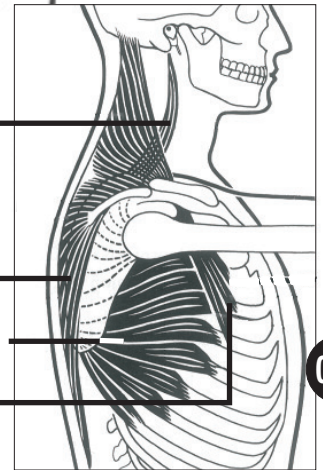
- a) oberer Winkel d. S.
- b) mittlere Kante d. S.
- c) unterer Winkel d. S.

Funktionen:

Brustwärts- und fußwärtsbewegung des Schultergürtels, Drehung der Schulterblattes, Einatmung



Rücken



Schulterblattheber

Trapezius

Vorderer Sägemuskel

Kleiner Brustmuskel

045

M.subscapularis

U: Scapula - Vorderseite (rippenwärts)

A: Tuberculum minus humeri, Gelenkkapsel

Funktion:

Innenrotation, Adduktion, Kapselspanner

Unterschulterblattmuskel

U: Schulterblatt - Vorderseite (rippenwärts)

A: Kleines Höckerchen Gelenkkapsel

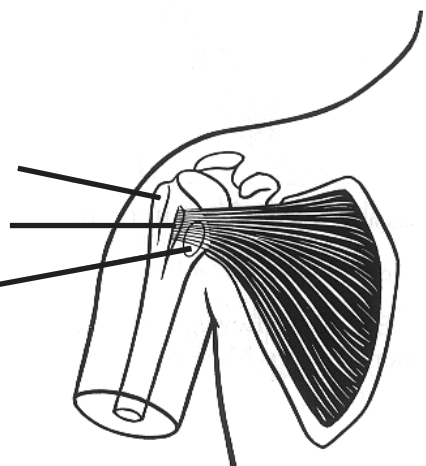
Funktion:

Innenrotation, Beziehung, Kapselspanner

Tuberculum majus
großes Höckerchen

Tuberculum minus
kleines Höckerchen

Bursa
Schleimbeutel



Fachausdrücke: Serratus - anterior - pars - superior - medialis - inferior - Angulus - Margo - Processus - majus - minus - Tuber - Tuberculum - Scapula - coracoideus - ventral - kaudal - Bursa - humeri - Inspiration - Kapselspanner